

---

この記事のURLとQRコード

<https://james.bloten.com/product/application/B009FAW4CI.html>



## Visual Muscles 3D

Image Magic Studio

モバイルアプリケーション

Pinch Zoom (allow you to use two finger to zoom in/out images).

Audio: Pronunciation guide for each muscle.

Position quiz with a timer.

Interactive muscle highlighting tool (allow you to clearly see each muscle).

3D rotational viewer.

リリース日:[平成27年]2015年5月27日(水曜日)  
2379日[約6年7ヵ月]前です

パーツ番号:com.hssn.muscle

### 価格について

新品販売価格 234円

参考価格 234円

[Amazon.co.jp 価格調査日時 2021年12月1日 21時20分日本時間]

コメント: 参考価格と新品販売価格は同じ価格でした。

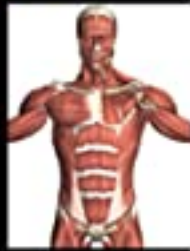詳細: 価格および発送可能時期は表示された日付/時刻の時点のものであり、変更される場合があります。本商品の購入においては、購入の時点でAmazon.co.jpに表示されている価格および発送可能時期の情報が適用されます。

### 商品画像



Education Mobile

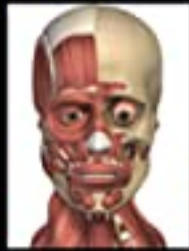# Visual Muscles 3D



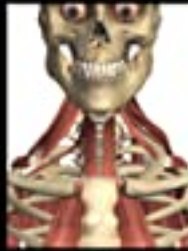overview



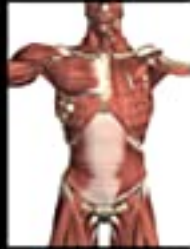head



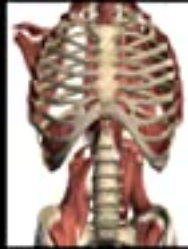head deep



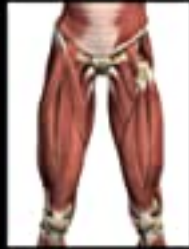neck deep



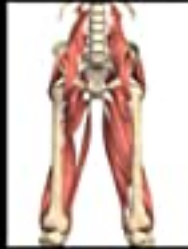torso



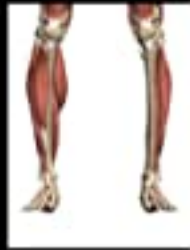torso deep



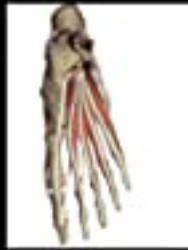upper leg



upper leg deep



lower leg



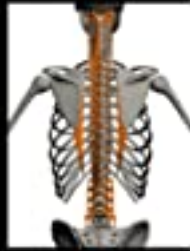foot



arm



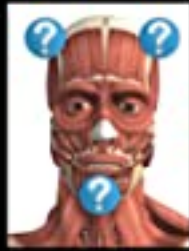lower arm



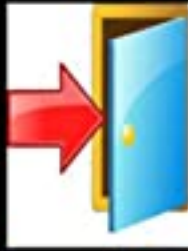
spine deep



search



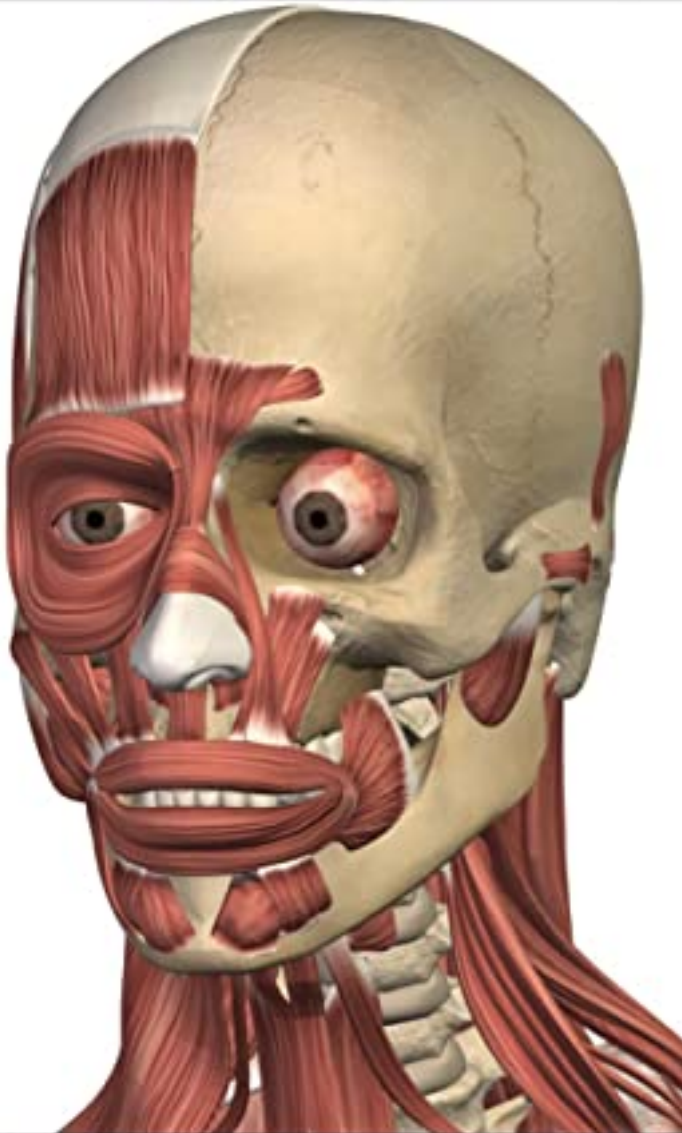
quiz



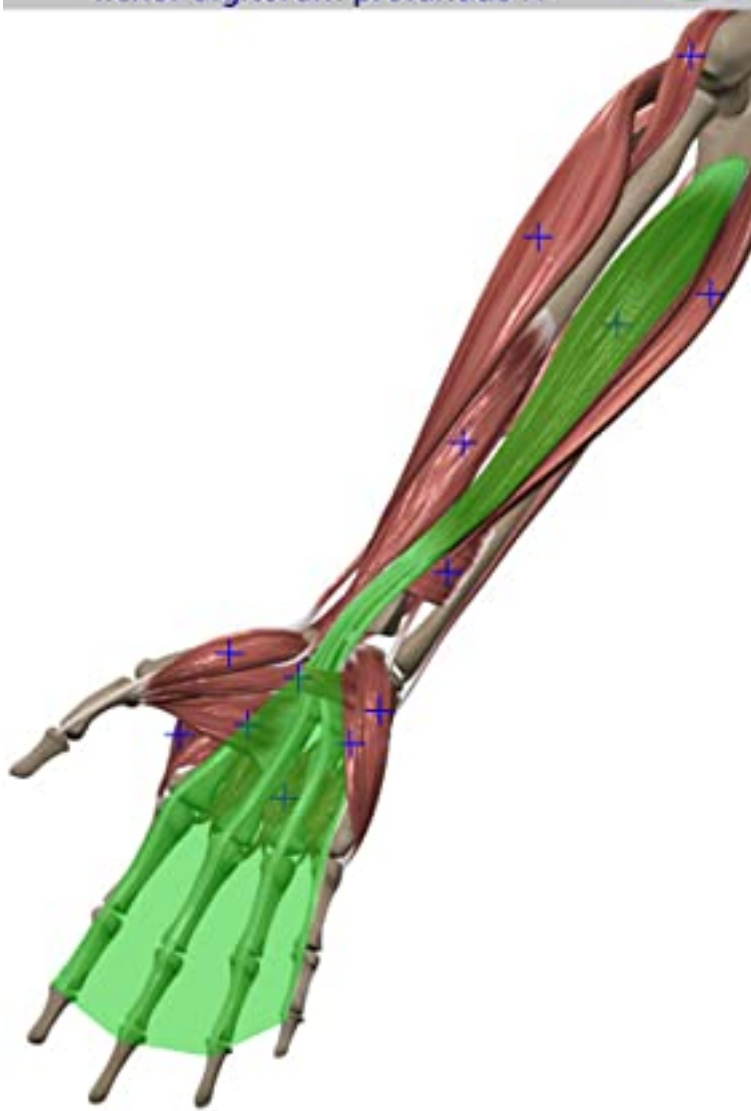
exit



In Free Rotation Mode  
Name is here

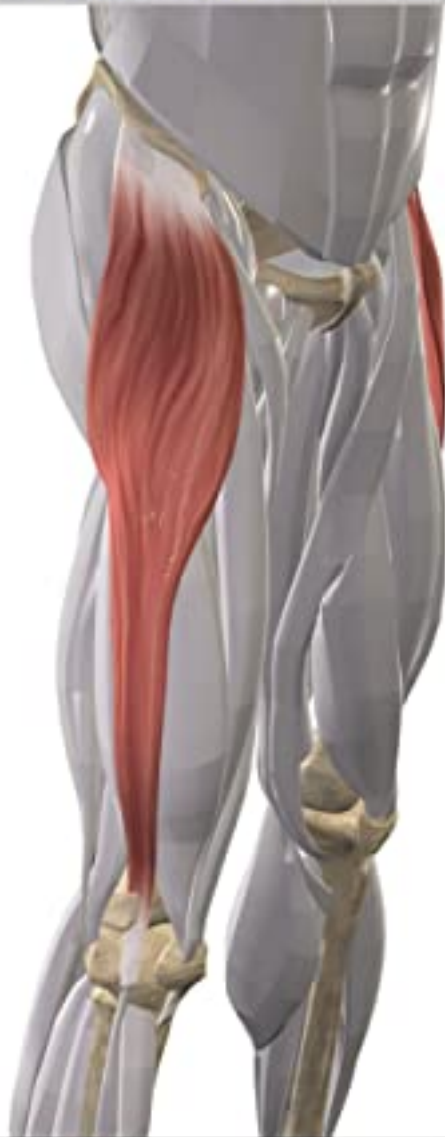

Right lower arm - anterior view  
flexor digitorum profundus R

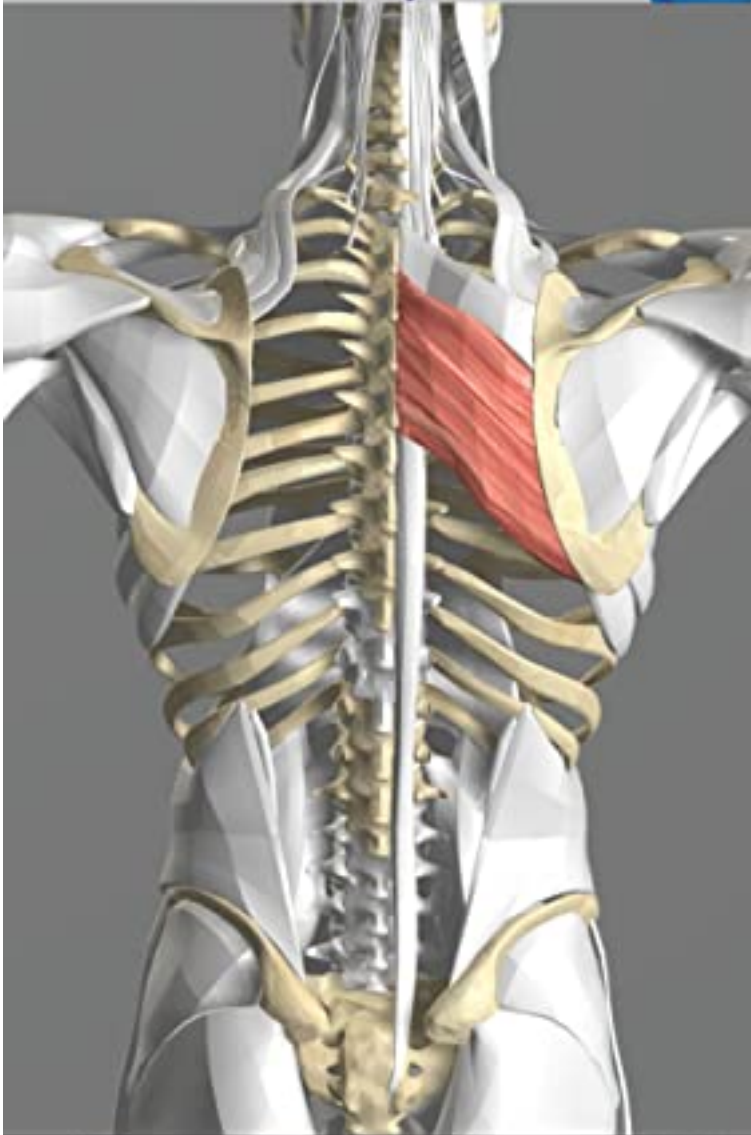


---

Muscle single view  
tensor fasciae latae

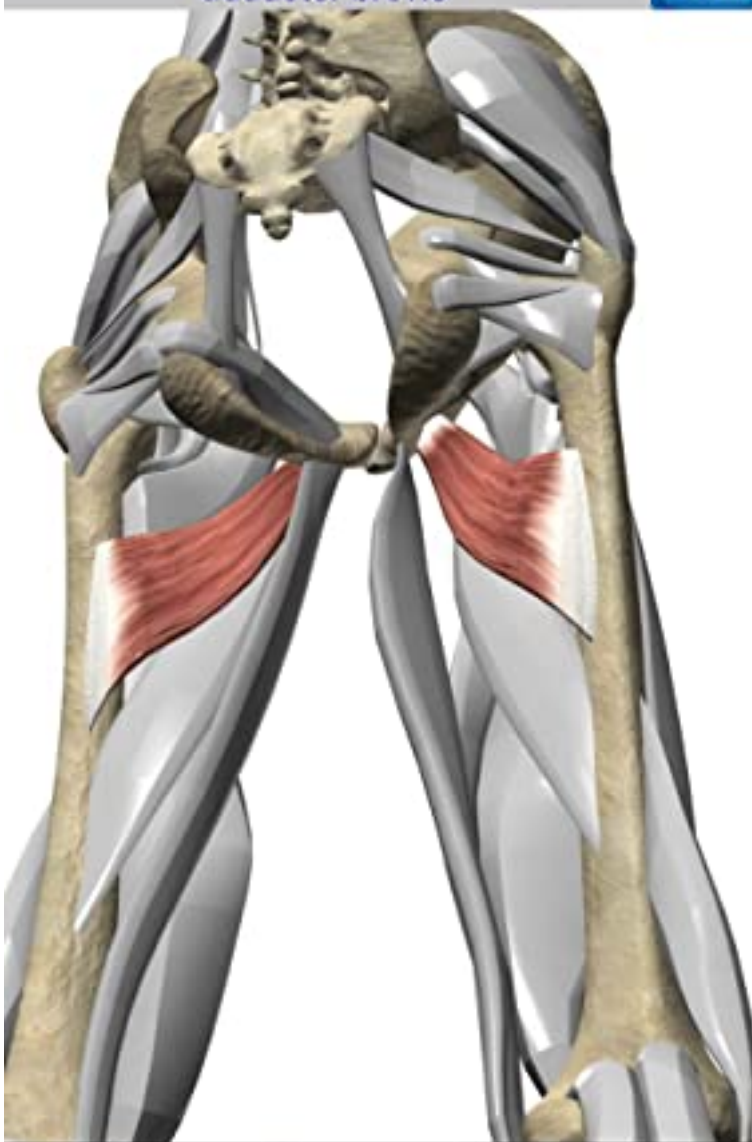

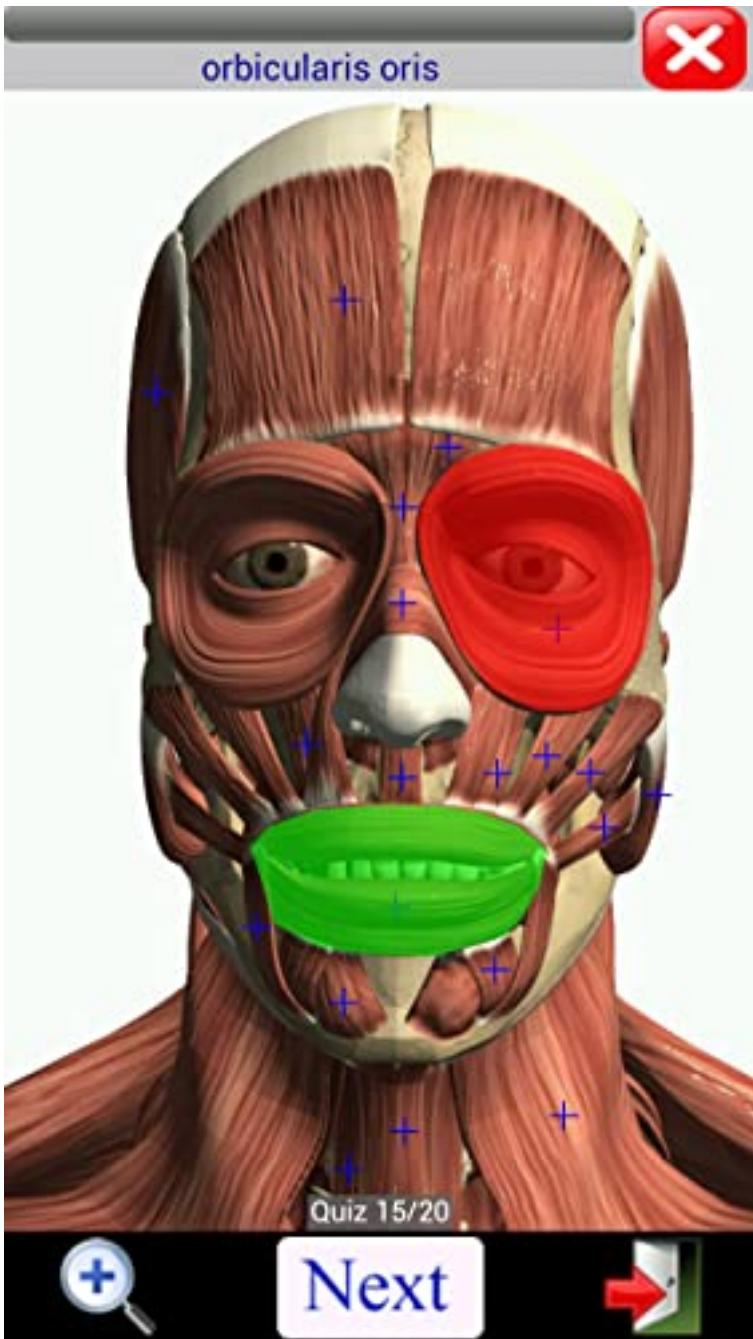
Muscle single view  
rhomboid major



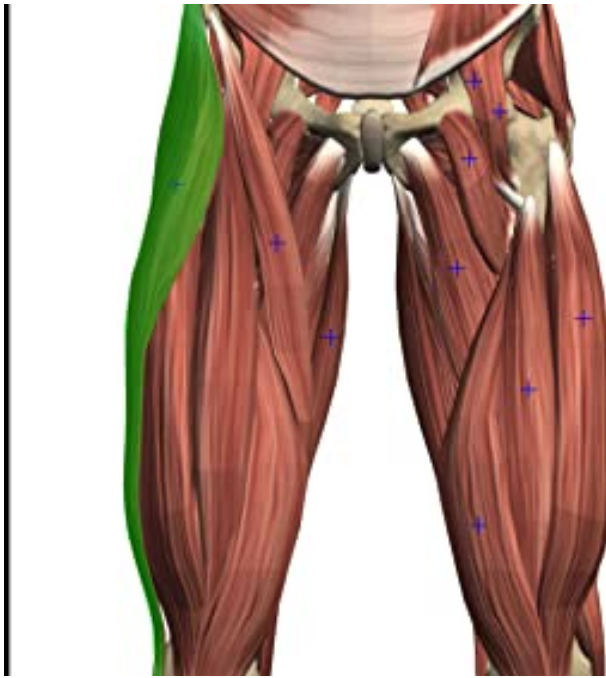


Muscle single view  
adductor brevis









Upper leg - anterior view

### tenseur du fascia lata

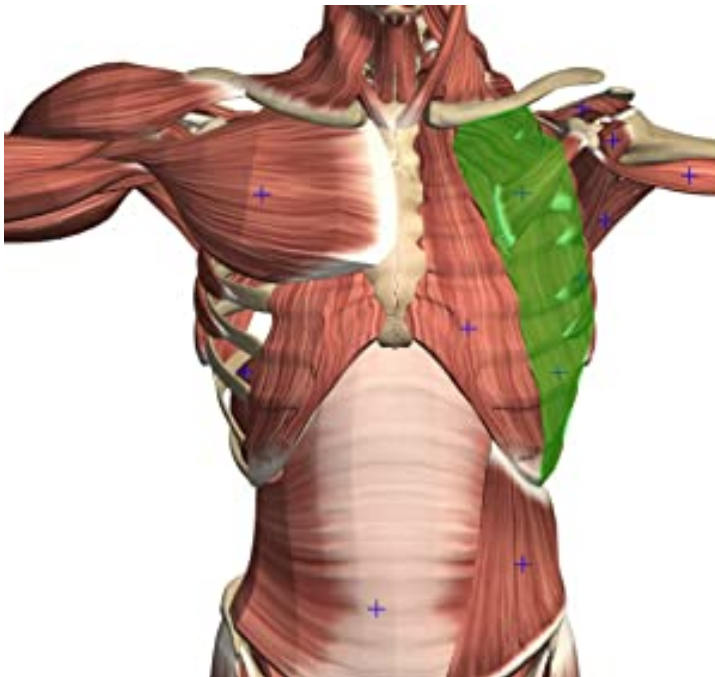English Name: tensor fasciae latae

ORIGINE: extrémité antérieure de la crête iliaque,épine iliaque antéro-supérieure

INSERTION: condyle latérale du tibia

INNERVATION: nerf fessier supérieur (L4-L5)

ACTIONS: flexion, abduction, rotation médiale de la hanche, flexion du genou



Torso & Shoulder - anterior view

### intercostalis externus

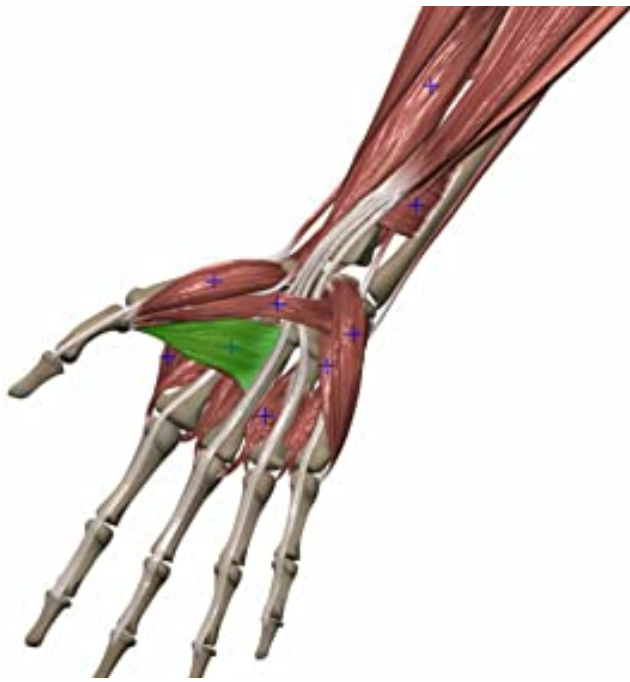Ursprung: Rippe

Ansatz: folgende Rippe

Innervation: Nervi intercostales (Spinalnerven des Brustteils des Rückenmarks)

Funktion: Einatmung





Right lower arm - anterior view

### aductor del pulgar

ORIGEN: Porción Transversa: cara anterior del tercer metacarpiano Porción Oblicua: bases del segundo y tercer metacarpiano y los huesos trapezoide y grande

INSERCIÓN: cara medial de la base de la falange proximal del pulgar hueso sesamoideo

INERVACIÓN: Rama profunda del nervio cubital (T1)

ACCIÓN: aducción del pulgar en la articulación metacarpiana



## Visual Muscles 3D

